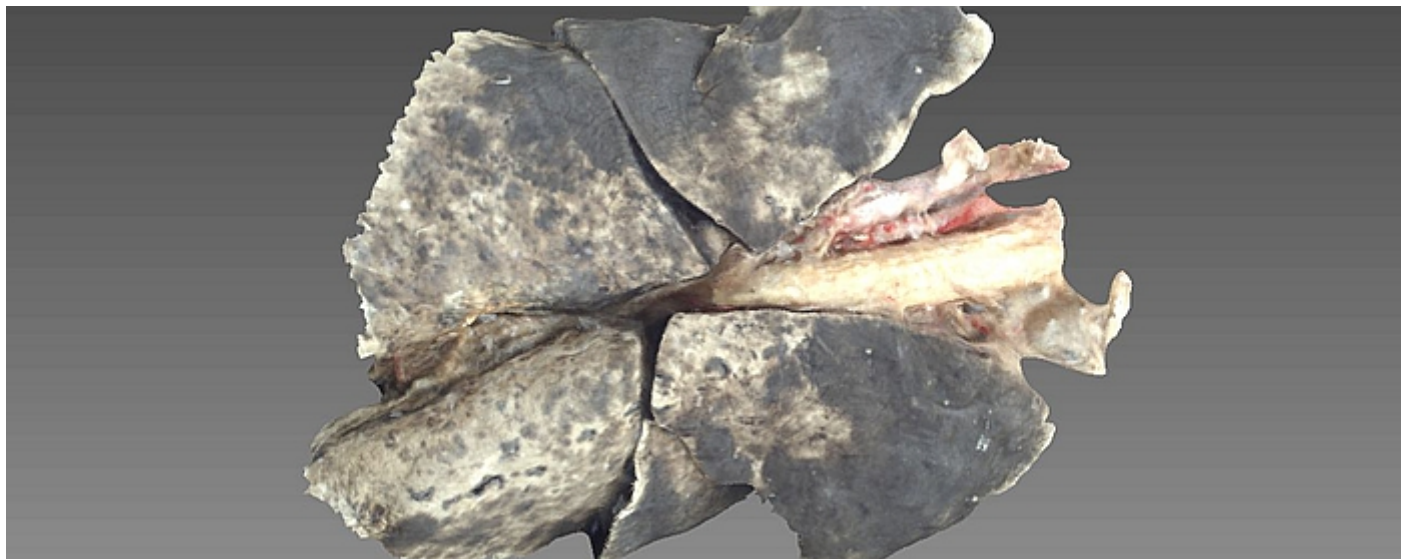


Narządy klatki piersiowej psa - obraz 3D



Obraz 3D przedstawiający wybrane narządy klatki piersiowej psa.

Na obrazie widoczne są: płuca, tchawica, serce, fragment worka osierdziowego, naczynia krwionośne.

Cechą charakterystyczną płuc zwierząt mięsożernych są głębokie szczeliny międzypłatowe.

Skanowany preparat wykonany został techniką plastynacji w Katedrze Anatomii Zwierząt Wydziału Medycyny Weterynaryjnej UWM w Olsztynie.

Preparat wykonał dr hab. Waldemar Sienkiewicz, prof. UWM.

Skan 3D wykonany został przez Remigiusza Gałęckiego - Studenta II roku Medycyny Weterynaryjnej.

Materiał przygotował i opracował dr n. wet. Michał Załęcki.